
第33回 頭頸部放射線研究会 第33回 胸部放射線研究会 東京部会プログラム

- 日時：平成17年6月11日（土）14：00～17：50
- 会場：パークタワーホール（新宿パークタワー3F）
東京都新宿区西新宿3-7-1 電話 03-5322-6633
（注：交通案内図は裏面を参照下さい）
※会場整理費として当日1,000円いただきます。

◎頭頸部放射線研究会東京部会

代表世話人：黒崎喜久*（順天堂大） 辰野 聡（東京慈恵医大） 山田恵子（癌研有明病院）
世話人：浮洲龍太郎（昭和大横浜市北部病院） 栗原宜子（東京厚生年金病院）
酒井 修（ボストン大） 鈴木恵子（東京女子医大） 塚本 浩（静岡市立清水病院）
顧問：多田信平

◎胸部放射線研究会東京部会

代表世話人：酒井文和（都立駒込病院） 中島康雄（聖マリアンナ医大）
世話人：荒川浩明（獨協医大） 氏田万寿夫（東京慈恵医大）
櫛橋民生（昭和大横浜市北部病院） 楠本昌彦（国立がんセンター中央病院）
栗原泰之（聖マリアンナ医大） 甲田英一（東邦大学大橋病院）
佐藤雅史（日本医大第二病院） 南 学*（筑波大）
顧問：土井 修，蜂屋順一

*は第33回当番世話人です。

演者へのお願い

- ◆原稿の読み上げはご遠慮ください。発表はPCを使用します。基本はデータの持ち込み（USBメモリーステック，CD）としますが，データのコピーなど不都合が生ずる場合およびMacの場合，ご自身のパソコンをご持参下さい。

共催 頭頸部放射線研究会東京部会
胸部放射線研究会東京部会
田辺製薬株式会社，栄研化学株式会社

事務局：〒355-0055 東松山市松風台4-62
TEL 0493-35-3305 FAX 0493-35-4587
E-mail：ky2s-mtms@asahi-net.or.jp

第33回頭頸部放射線研究会東京部会プログラム (14:00~15:45)

■一般演題 (14:00~14:40) (発表5分, 討論3分) 座長: 浮洲龍太郎 (昭和大横浜市北部病院)

1. 前庭窓前小裂の描出率と年齢との関係

三井記念病院・放

阿部彰子, 田中 麗, 福田穂積, 戸辺公子, 衣袋健司

要旨: 前庭窓前小裂は, 小児では正常でもCT上描出されることが知られているが, 耳硬化症との鑑別が必要となる成人での報告はない。我々は, 年齢別の前庭窓前小裂の描出率を検討した。

2. 外耳道原発の腺様嚢胞癌の一例

昭和大学横浜市北部病院・放 同・耳鼻¹⁾ 同・病理²⁾

稲葉基之, 浮洲龍太郎, 田中絵里子, 鈴木美奈子, 藤澤英文, 武中泰樹, 御橋民生, 池田尚弘¹⁾, 門倉義幸¹⁾, 塩川 章²⁾

要旨: 30歳代・男性, 右外耳の腫張が徐々に進行した。CTで外耳を中心に骨侵食を伴う軟部組織濃度がみられ, MRIでは浸潤性に発育し, 一部嚢胞構造を伴う辺縁不整な腫瘤を認めた。手術により腺様嚢胞癌と診断された。

3. 鼻腔に発生したカルチノイドの1例

昭和大学・放 同・耳鼻科¹⁾ 同病院・病理²⁾

清野哲孝, 信澤 宏, 濱田健司, 後関武彦, 大氣誠道¹⁾, 洲崎春海¹⁾, 九島巳樹²⁾

要旨: カルチノイドは消化管, 気管支, 卵巣に発生することが知られているが, 鼻腔原発のカルチノイドはまれである。今回我々は, 鼻腔原発のカルチノイドを経験したので過去の文献および若干の考察を加え報告する。

4. 鼻腔に発生した富細胞平滑筋腫の1例

関西医科大学・放 同・病理¹⁾

池田耕士, 前原 稔, 大村直人, 澤田 敏, 坂井田紀子¹⁾

要旨: 鼻腔平滑筋腫は子宮の富細胞平滑筋腫と組織所見が似ている。T2強調像にて高信号で, よく濃染する。CTにて骨にエロージョンを認めない。これらの所見は本例の特徴と思われる。

5. 頭頸部疾患におけるマルチスライスCT冠状断像 —頭尾方向進展の評価—

東京歯科大学市川総合病院・放

豊田圭子, 清水 桜, 青柳 裕

要旨: 頭頸部疾患において16列MS-CT冠状断での病変の進展を検討した。60例に対し, 横断像および冠状断像における病変の範囲(長さ)を評価した。頭頸部疾患は頭尾方向に進展しやすく, 冠状断が有用と思われた。

●教育講演 (15:00~15:45)

座長: 黒崎喜久 (順天堂大学)

「中耳炎症性疾患の画像診断—耳科医に信頼される報告書を書くために—」

小玉隆男先生 (助教授) 国立大学法人宮崎大学医学部 放射線医学講座

第33回胸部放射線研究会東京部会プログラム (16:00~17:50)

●特別講演 (16:00~16:45)

座長：南 学 (筑波大学臨床医学系)

「呼吸器疾患、画像と病理」

関東中央病院 病理科部長 岡 輝明先生

■一般演題 (16:55~17:50) (発表6分, 討論3分)

座長：酒井文和 (都立駒込病院)

1. アスペルギルス感染症に合併した仮性動脈瘤の一例

杏林大学・放 同・第一内¹⁾

増田 裕, 横山健一, 森永圭吾, 中嶋美佳, 稲岡祥幸, 似鳥俊明, 加地秀生¹⁾, 青柳佳樹¹⁾, 後藤 元¹⁾

要旨：症例は咯血が主訴の59歳男性。画像で右肺上葉のaspergillomaとその近傍の仮性動脈瘤を認めた。血管造影にて経カテーテル的に塞栓術を施行し瘤は消失, その後の経過は良好である。

2. 肺分画症を合併した馬蹄肺の一例

昭和大学横浜市北部病院・放 同・呼吸器センター¹⁾ 同・病理²⁾

田中絵里子, 藤澤英文, 稲葉基之, 薄井庸孝, 鈴木美奈子, 浮洲龍太郎, 武中泰樹, 櫛橋民生, 北見明彦¹⁾, 中島宏昭¹⁾, 塩川 章²⁾

要旨：症例は10歳台女児。肺炎で受診 画像上、右下肺から左に及ぶ馬蹄状を呈した肺分画症が疑われ、肺膿瘍を合併していた。肺炎治癒後に手術が施行された。画像所見を中心に若干の文献的考察を加え報告する。

3. 後縦隔Castleman病の一例

東京大学・放

國松奈津子, 山田晴耕, 赤羽正章, 渡谷岳行, 前田恵理子, 稲生信一, 加藤伸之, 古賀久雄, 大友 邦

要旨：20歳代女性。胸部X線で右横隔膜下腫瘍影を指摘され、CT・MRで傍椎体部腫瘍を確認、手術でhyaline vascular typeのCastleman病と最終診断された。文献的考察を加え報告する。

4. 左右腕頭静脈および上大静脈内に腫瘍を伴った悪性リンパ腫の1例

千葉大学・卒後臨床研修部 同・放¹⁾ 同・胸外²⁾

滝嶋葉月, 本折 健¹⁾, 安福和弘²⁾, 伊東久夫¹⁾

要旨：顔面うっ血および前胸部違和感が主訴の38才男性にCT上、両側腕頭・上大静脈の腫瘍栓と周囲の小腫瘍を認めた。縦隔以外の部位に所見はなくEBUS (endobronchial ultrasonography) 下生検で悪性リンパ腫 (diffuse large B) の診断を得た1例を経験したので報告する。

5. 多発性のnodular lymphoid hyperplasiaの1症例

筑波大学臨床医学系・放

山本弥生, 高橋信幸, 南 学, 東野英利子, 田中優美子, 森 健作

要旨：36歳女性。CTにて両肺に多発性の腫瘍が見つかり、各腫瘍は辺縁が不規則で内部にair-bronchogramを伴う病変が主であった。VATSにてnodular lymphoid hyperplasiaと診断された。

6. 肺動脈肉腫塞栓で発症した縦隔原発MFHの1例

昭和大学藤が丘病院・放 昭和大学・放¹⁾ 同・第1病理²⁾ 同・第1外³⁾

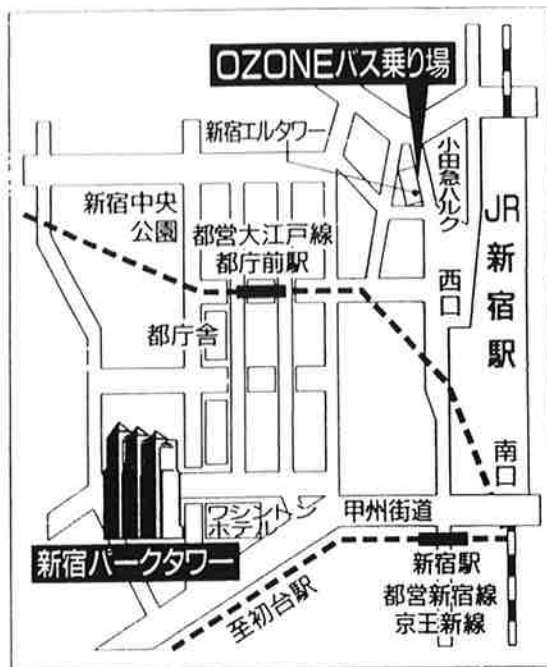
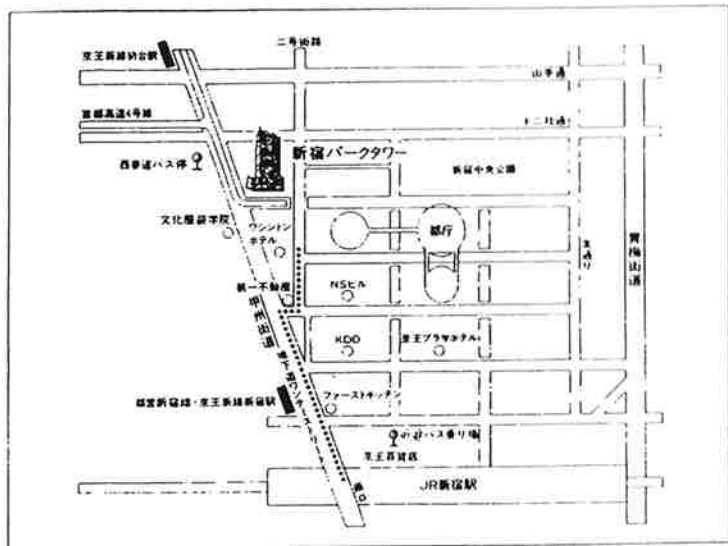
竹山信之, 清野哲孝¹⁾, 北原 規, 後関武彦¹⁾, 国村利明²⁾, 川田忠典³⁾

要旨：症例は46歳男性。慢性肺動脈塞栓症の診断で当院血管外科にて摘出術施行した。腫瘍摘出後に再増大し、肺動脈腫瘍栓・多発肺転移・骨転移で半年後に永眠された。Autopsyでは縦隔原発のMFHとされた。画像を中心に文献的考察を含め報告する。

◆◆研究会終了後、合同懇親会を開催いたします◆◆

— 頭頸部・胸部放射線研究会東京部会 —

新宿パークタワーへのアクセスのご案内



新宿パークタワーへのアクセスのご案内

- 所在地/東京都新宿区西新宿三丁目7番1号
- 電車=JR新宿駅南口から徒歩12分
(都営新宿線・京王新線新宿駅から10分、京王新線初台駅より8分)
- *この他に、京王線・小田急線・丸の内線・都営新宿線・西武新宿線がご利用いただけます
- *JR新宿駅南口、都営新宿線・京王新線新宿駅から都庁方面に地下道「ワンデーストリート」を通り、ワシントンホテル出口から地上に出られると便利です
- *バスをご利用の場合は西口京王百貨店前②番乗り場からご乗車の上「西参道」でお降りください
②番：「新宿循環」(京王バス) ③番：「新宿車庫」行き(都営バス)
- 自動車=首都高速道路新宿ランプから1分

- JR新宿駅南口から初台方面に徒歩12分(甲州街道沿い)
- OZONEバス(無料)西口エルタワー前より
約10分間隔で運行中(10:10~18:50)

hexabrix®

ONLY ONE!

薬価収載 指定医薬品 **ヘキサブリックス®320**

イオン性低浸透性尿路・血管造影剤/イオキサグル酸注射液

- 警告、効能・効果、用法・用量、使用上の注意は製品添付文書をご参照下さい。
- 警告、使用上の注意の改訂に十分ご留意下さい。

製造発売元 **資料請求先**
 **栄研化学株式会社**
東京都文京区本郷1丁目33番8号

販売元 **資料請求先**
 **田辺製薬株式会社**
大阪府中央区道徳町3丁目2番10号

提携先
 **ゲルベ社**
オールネー (フランス)

1999年3月作成