
第27回頭頸部放射線研究会 第27回胸部放射線研究会 東京部会プログラム

●日時：平成14年6月8日（土） 14：00～18：10

●会場：パークタワーホール（新宿パークタワー3F）

東京都新宿区西新宿3-7-1 電話03-5322-6633

（注：交通案内図は裏面を参照下さい）

※会場整理費として当日1,000円いただきます。

◎頭頸部放射線研究会東京部会

代表世話人：黒崎喜久*（順天堂大） 辰野 聡（東京歯大市川総合病院）
山田恵子（癌研病院）

世話人：栗原宜子（聖マリアンナ医大東横病院） 酒井 修（自治医大）
鈴木恵子（東京女子医大） 塚本 浩（清水市立病院）

◎胸部放射線研究会東京部会

代表世話人：蜂屋順一（杏林大） 酒井文和*（東京女子医大）
中島康雄（聖マリアンナ医大）

世話人：氏田万寿夫（東京慈恵医大） 櫛橋民生（昭和大横浜市北部病院）
楠本昌彦（国立がんセンター中央病院） 甲田英一（立川共済病院）

*は第27回当番世話人です。

演者へのお願い

- ◆スライドプロジェクターは2台使用です。
- ◆パソコン使用可能（但しパソコンはご持参下さい）
- ◆ビデオ（SVHS）もご使用いただけます。

共催 頭頸部放射線研究会東京部会
胸部放射線研究会東京部会
田辺製薬株式会社，栄研化学株式会社

事務局：〒355-0055 東松山市松風台4-62 電話 0493-35-3305 FAX 0493-35-4587 E-mail : ky2s-mtms@asahi-net.or.jp

第27回頭頸部放射線研究会東京部会プログラム

(14:00~15:30)

一般演題 (14:00~14:48) (発表5分, 討論3分)

1. “Cat scratch disease” の頸部リンパ節病変
東京慈恵会医科大学・放 Dept. of Radiology, University of Florida College of Medicine¹⁾
尾尻博也, 福田国彦, Mancuso AA¹⁾
 2. 甲状舌管嚢胞に合併した乳頭癌の一例
昭和大学・放 せんぼ高輪病院・放¹⁾ 昭和大学・耳鼻²⁾ 同病院病理³⁾
竹山信之, 信澤 宏, 清野哲孝¹⁾, 扇谷芳光, 廣瀬正典, 後閑武彦, 宗近宏次, 海山智九²⁾
鈴木真由美³⁾, 難波 玄²⁾, 州崎晴海²⁾, 九島巳樹³⁾
 3. 頭蓋底の画像診断 その5 三脚骨折
東京慈恵会医科大学・放
成田賢一, 尾尻博也, 多田信平
 4. 頭蓋底の画像診断 その6 側頭骨骨折の20症例
東京慈恵会医科大学・放
成田賢一, 尾尻博也, 多田信平
 5. アスペルギルスによる上顎洞炎の一例: MR所見と病理像の対比
昭和大横浜市北部・放 同耳鼻¹⁾ 同病理²⁾
浮洲龍太郎, 檜橋民生, 武中泰樹, 藤澤英文, 市川珠紀, 北之園高志, 馳澤憲二, 沼口雄治,
門倉義幸¹⁾, 佐久間貴章¹⁾, 塩川 章²⁾
 6. 頭蓋内および頭蓋外進展を示した嗅神経神経鞘腫の一例
大田原赤十字病・放 同脳外¹⁾
加藤弘毅, 水沼仁孝, 清水敦夫, 館野展之, 村上健一¹⁾, 原 晃一¹⁾, 藤井浩治¹⁾
- 教育講演 (14:50~15:30)
「小児の上気道閉塞性病変の画像診断」
原 裕子 先生 (都立清瀬小児病院・放射線科)

●警告、効能・効果、用法・用量、
使用上の注意は製品添付文書を
ご参照下さい。
●警告、使用上の注意の改訂に十
分ご留意下さい。

製造発売元 資料請求先
栄研化学株式会社
東京都文京区本郷1丁目33番8号

販売元 資料請求先
田辺製薬株式会社
大阪市中央区道徳町3丁目2番10号

提携先
ゲルベ社
Guerbet オールネー (フランス)

1999年3月作成

第27回胸部放射線研究会東京部会プログラム
(15:45~18:10)

●教育講演 (15:45~16:25)

「NSIPを中心とした間質性肺炎の画像診断」

野間恵之先生 (天理よろづ相談所病院・放射線部副部長)

一般演題 (16:25~18:10) (発表5分, 討論3分)

1. 若年性肺扁平上皮癌の一例

都立荏原病院・放

三角茂樹, 井田正博

2. 縦隔滑膜肉腫の画像所見

国立がんセンター中央病院・放診 同病理¹⁾ 同整形外²⁾ 同肺内³⁾

立石宇貴秀, 楠本昌彦, 長谷川 匡¹⁾, 別府保男²⁾, 国頭英夫³⁾, 森山紀之

3. Vertical fissure のCT解剖

聖マリアンナ医科大学・放

栗原泰之, 栗原宜子, 松本純一, 小林 憲, 中島康雄

4. 特異なCT所見を契機に臨床的に pulmonary capillary hemangiomatosis と診断され一例

筑波大学・放 同循内¹⁾

小林宗則, 田中優美子, 斎田幸久, 大塚定徳¹⁾, 板井悠二

5. 亜急性に進行したサルコイドーシスの一例

獨協医科大学・放 同アレルギー呼内¹⁾ 同第一病理²⁾

遠藤 寛, 荒川浩明, 藤岡睦久, 福田 健¹⁾, 福島康次¹⁾, 本間浩一²⁾

6. 胸膜陥入を伴う Progressive Massive Fibrosis : 円形無気肺との異同

獨協医科大学・放 同第一病理¹⁾ 珪肺労災病院・放²⁾ 同呼内³⁾

荒川浩明, 本間浩一¹⁾, 志田寿夫²⁾, 森久保寛²⁾, 斉藤芳晃³⁾

7. 高度な癌性リンパ管症によって無気肺や肺梗塞を生じた肺腺癌の一例

埼玉県立循環器・呼吸器病センター・放 同病理¹⁾

叶内 哲, 星 俊子, 加藤晃弘, 河端美則¹⁾

8. 重症肺炎球菌性肺炎の一例

聖マリアンナ医科大学・放 同救急¹⁾

中地俊介, 栗原泰之, 上條 謙, 金井信恭, 八木橋国博, 松岡 伸, 中島康雄, 新美 浩¹⁾

9. フィルムレス病院における低線量MDCTによる肺癌検診(第2報): GGO症例の検討

昭和大学横浜市北部病院・放 同呼吸器センター¹⁾ 同病理²⁾

藤澤英文, 櫛橋民生, 浮洲龍太郎, 市川珠紀, 北之園高志, 武中泰樹, 馳澤憲二, 門倉光隆¹⁾,
塩川 章²⁾

10. 肺クリプトコッカス症のCT所見－10例の検討－

東京慈恵会医科大学・放

北井里実, 氏田万寿夫, 戸崎光宏, 尾尻博也, 福田 安, 福田国彦

11. 膠原病に合併したpulmonary venoocclusive diseaseの一例

杏林大学・放 同一内¹⁾ 同病院病理²⁾

横山健一, 中嶋美佳, 鈴木清寿, 高橋修司, 森永圭吾, 似鳥俊明, 蜂屋順一, 中林公正¹⁾, 菊地文史²⁾

12. 多発薄壁空洞影を呈した肺coccidioidomycosisの一例

慶應義塾大学・放診

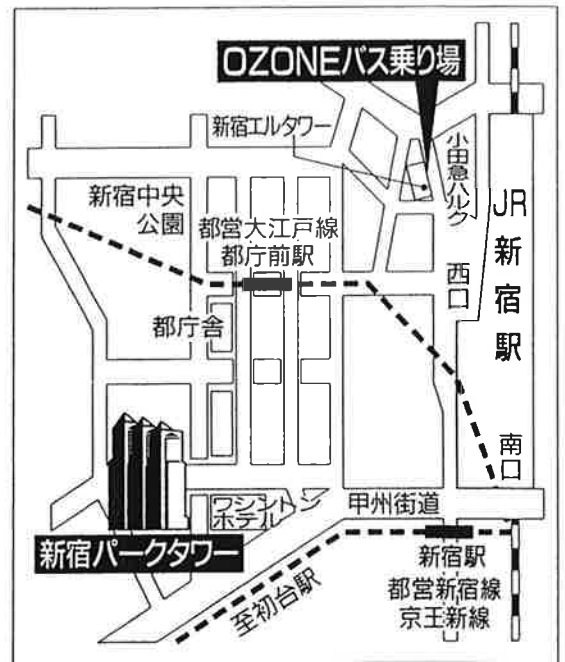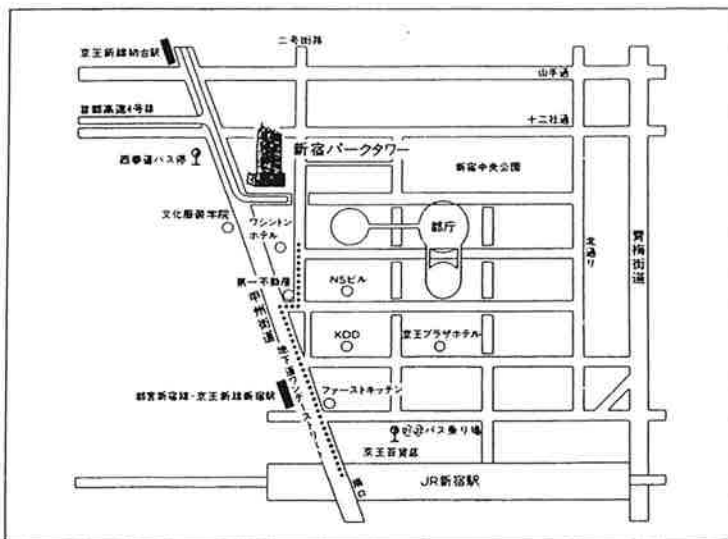
山本あゆみ, 杉浦弘明, 野村あやの, 佐藤浩三, 中野敬子, 陣崎雅弘, 栗林幸夫

13. Löffler症候群の一例

東京女子医科大学・放 同呼外¹⁾

藤村香織, 酒井文和, 藤村幹彦, 木村文子, 村杉雅秀¹⁾, 池田豊秀¹⁾, 大貫恭正¹⁾

(研究会終了後, 合同懇親会を開催いたします。)



新宿パークタワーへのアクセスのご案内

●所在地/東京都新宿区西新宿三丁目7番1号

●電車=JR新宿駅南口から徒歩12分

(都営新宿線・京王新線新宿駅から10分、京王新線初台駅より8分)

*この他に、京王線・小田急線・丸の内線・都営新宿線・西武新宿線がご利用いただけます

*JR新宿駅南口、都営新宿線・京王新線新宿駅から都庁方面に地下道「ワンダーストリート」を通り、ワシントンホテル出口から地上に出られると便利です

*バスをご利用の場合は西口京王百貨店前②番乗り場からご乗車の上「西参道」でお降りください

②番:「新宿循環」(京王バス) ③番:「新宿車庫」行き(都営バス)

●自動車=首都高速道路新宿ランプから1分

・JR新宿駅南口から初台方面に徒歩12分(甲州街道沿い)
・OZONEバス(無料)西口エルタワー前より
約10分間隔で運行中(10:10~18:50)