

第25回頭頸部放射線研究会東京部会プログラム
(14:00~15:35)

一般演題 (14:00~14:48) (発表5分, 討論3分)

1. 鼻腔のleiomyosarcomaの1例
昭和大学・放 山梨赤十字病院・放¹⁾
清野哲孝, 山本 仁¹⁾, 信澤 宏, 後閑武彦, 宗近宏次
2. 頭蓋底の画像診断 その1 ベサリウス管のMDCTによる検討
東京慈恵会医科大学・放
成田賢一, 戸崎光宏, 豊田圭子, 福田国彦, 多田信平
3. 頭蓋底の画像診断 その2 前頭蓋底の腫瘍・腫瘍類似病変
東京慈恵会医科大学・放
成田賢一, 戸崎光宏, 豊田圭子, 福田国彦, 多田信平
4. 鍼治療後に生じた傍咽頭間隙膿瘍の1例
昭和大学横浜市北部病院・放 昭和大学・放¹⁾ 同耳鼻²⁾ 同病院病理³⁾
浮洲龍太郎, 櫛橋民生, 藤澤英文, 北之園高志, 市川珠紀, 武中泰樹, 清野哲孝¹⁾, 後閑武彦¹⁾, 宗近宏次¹⁾, 洲崎春海²⁾, 九島巳樹³⁾
5. 口蓋顆粒細胞腫の1例
自治医科大学・放 同口腔外¹⁾
藤田晃史, 酒井 修, 岩崎優子, 加藤博基, 作原祐介, 野口忠秀¹⁾, 神部芳則¹⁾, 草間幹夫¹⁾
6. 眼窩内異物の1例
自治医科大学・放 同眼¹⁾
藤田晃史, 酒井 修, 岩崎優子, 加藤博基, 作原祐介, 清水由花¹⁾, 伊野田 繁¹⁾

●教育講演 (14:50~15:35)

「Radiological Studies on Cervical Arteries and Veins on The Hemodynamical Background」
Tae Sub Chung先生 (韓国Yonsei University)

第25回胸部放射線研究会東京部会プログラム
(15:45~18:15)

●教育講演 (15:45~16:30)

「Interstitial Pneumonia in Connective Tissue Disease: Pathology and Imaging」
Kyung Soo Lee先生 (韓国Samsung Medical Center)

一般演題 (16:30~18:14) (発表5分, 討論3分)

1. 超合金肺の1例
都立荏原病院・放
三角茂樹, 三枝裕和, 井田正博
2. 健診で発見されたLIPの2症例
日本医科大学付属第二病院・放 日本医科大学老人病研究所・病理¹⁾
梶原景子, 佐藤雅史, 川並汪一¹⁾, 菊池真理, 林 敏彦, 山本博人, 山本 彰
3. 前縦隔に発生した気管支原性嚢胞の1例
昭和大学横浜市北部病院・放 同呼吸器センター¹⁾
昭和大学・放²⁾ 同1外³⁾ 同病院病理⁴⁾ 同1病理⁵⁾
藤澤英文, 櫛橋民生, 浮洲龍太郎, 武中泰樹, 北乃園高志, 市川珠紀, 門倉光隆¹⁾, 扇谷芳光²⁾, 後閑武彦²⁾, 宗近宏次²⁾, 片岡大輔³⁾, 山本 滋³⁾, 野中 誠³⁾, 九島巳樹⁴⁾, 国村利明⁵⁾
4. 化学療法後扁平上皮癌成分が残存した孤立性肺結節を呈する混合型小細胞肺癌の1例
山梨医科大学・放 甲府市立病院・放¹⁾ 信州大学・放²⁾ 小諸厚生病院・放³⁾
永田幹紀, 斉藤彰俊, 荒木 力, 南部敦史¹⁾, 川上 聡²⁾, 丸山雄一郎³⁾
5. 肺原発悪性グロムス腫瘍(Glomangiosarcoma)の1例
国立がんセンター中央病院・放診 同病理¹⁾ 同呼外²⁾
立石字貴秀, 楠本昌彦, 森山紀之, 長谷川 匡¹⁾, 前島新史¹⁾, 浅村尚生²⁾, 土屋了介²⁾
6. 非定型抗酸菌症のCT(第9報)ー空洞性MAC症についてー
東京慈恵会医科大学・放
氏田万寿夫, 植月勇雄, 福田一郎, 多田信平, 福田国彦
7. 新しいk-space ordering を用いた高分解能肺動脈造影MRAー臨床例での検討ー
杏林大学・放
横山健一, 似鳥俊明, 高原太郎, 稲岡祥幸, 高橋修司, 関 恒明, 中嶋美佳, 蜂屋順一
8. Desquamative interstitial pneumonia(DIP) の1例
慶應義塾大学・放
山本星河, 中野敬子, 佐藤浩三, 陣崎雅弘, 甲田英一, 栗林幸夫
9. 急性肺動脈塞栓症の胸部単純写真, 特に肺野浸潤影について
東海大学・放
大瀧 誠, 飯野美佐子, 齋藤拓郎, 小林利毅, 遠藤じゅん, 岩田美郎, 鈴木 豊
10. 肺腺癌の癌性空洞の画像所見の検討
市立甲府病院・放 同病理¹⁾ 同呼内²⁾ 同呼外³⁾ 山梨厚生連検診センター⁴⁾ 山梨医科大学・放⁵⁾
南部敦史, 宮田和幸¹⁾, 小澤克良²⁾, 宮澤正久³⁾, 田口優子⁴⁾, 荒木 力⁵⁾

11. 多数の異型腺腫様過形成を伴った肺腺癌術後の長期経過観察の1例

国立がんセンター中央病院・放診 同呼外¹⁾

楠本昌彦, 立石宇貴秀, 森山紀之, 桜井裕幸¹⁾, 鈴木健司¹⁾, 土屋了介¹⁾

12. Hermansky-Pudluck 症候群の1例

東京女子医科大学・放 同呼内¹⁾

上田美緒, 酒井文和, 早野千恵, 早野敏郎, 木村文子, 桑田 知, 上野恵子, 遠田 譲, 永井厚志¹⁾

13. 純インフルエンザ肺炎のCT所見

聖マリアンナ医科大学・放 獨協医科大学・放¹⁾ 岡山赤十字病院・放²⁾

川野 剛, 栗原泰之, 福島 徹, 馬場幸一郎, 新美 浩, 中島康雄, 荒川浩明¹⁾, 林 英博²⁾

(研究会終了後, 合同懇親会を開催いたします。)

第25回頭頸部放射線研究会 第25回胸部放射線研究会 東京部会プログラム

●日時: 平成13年6月9日(土)

14:00~18:15


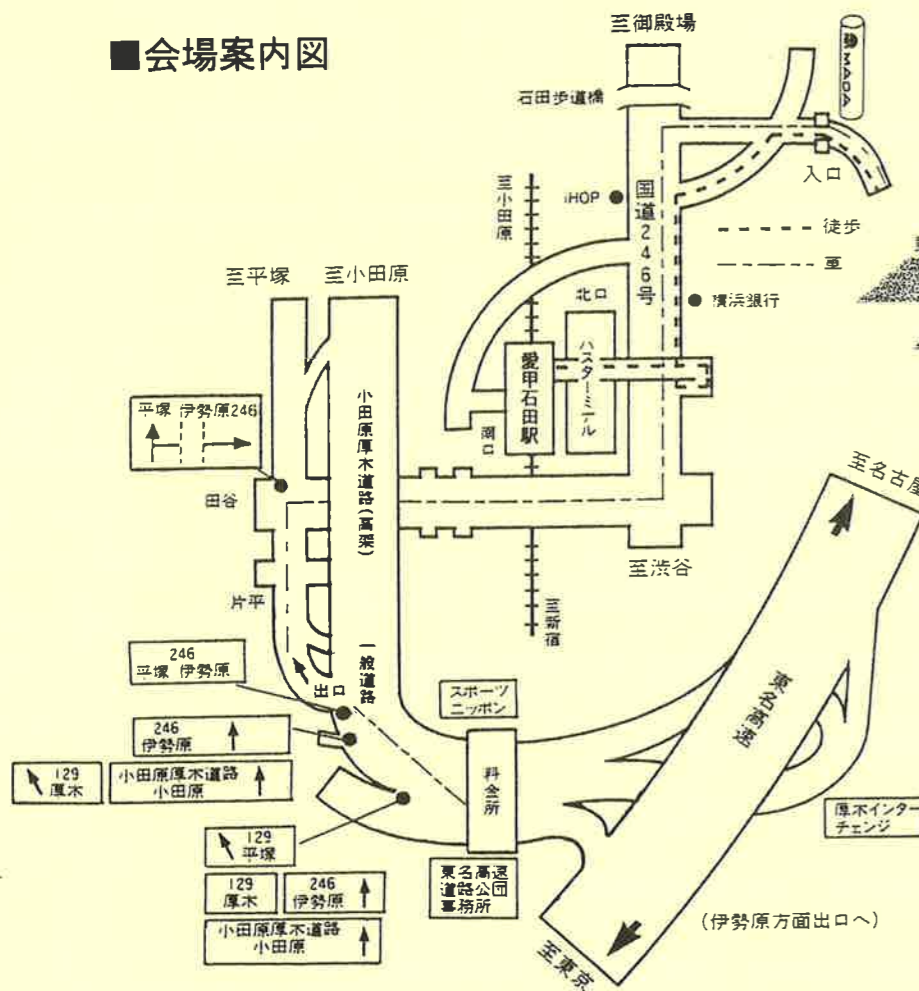
●会場: フォーラム246

神奈川県伊勢原市石田350番地 (電話 0463-96-3711)

(注: 交通案内図は裏面を参照下さい)

(会場整理費として当日1,000円いただきます)

■会場案内図



電車でご来場の場合

東京から: 小田急線新宿駅から急行「小田原行」、「箱根湯本行」の前6両にご乗車ください(後部4両は江ノ島行となります)。乗車55分、愛甲石田駅下車。

小田原から: 小田急線小田原駅から急行「新宿行」にご乗車ください。乗車35分、愛甲石田駅下車。

横浜から: 相鉄線横浜駅から急行「海老名行」にご乗車ください。乗車33分、海老名駅下車後、小田急線の「小田原行」、「箱根湯本行」に乗り換えてください。乗車10分、愛甲石田駅下車。

※愛甲石田駅前から: 徒歩7分。
北口(改札を出て左側方向)階段を降り、国道246を左方向へ。2ツ目の信号を右折し、200m先右側。

お車でご来場の場合

東名高速道路厚木インターより車で5分です。料金所を出てから伊勢原246矢印にしたがって進行後3ツ目が出口となります。

◎頭頸部放射線研究会東京部会

代表世話人: 多田信平 (東京慈恵医大) 黒崎喜久 (順天堂大)
世話人: 栗原宜子 (聖マリアンナ医大東横病院) 酒井 修 (自治医大)
鈴木恵子 (東京女子医大) 辰野 聡 (東京歯大市川総合病院)
塚本 浩 (清水市立病院) 山田恵子* (癌研病院)

◎胸部放射線研究会東京部会

代表世話人: 蜂屋順一 (杏林大) 土井 修 (聖路加国際病院)
世話人: 櫛橋民生 (昭和大横浜市北部病院)
楠本昌彦 (国立がんセンター中央病院) 甲田英一 (慶應大)
佐藤雅史 (日本医大第二病院) 酒井文和 (東京女子医大)
中島康雄* (聖マリアンナ医大)

*は第25回当番世話人です。

演者へのお願い

- ◆スライドプロジェクターは2台使用です。
- ◆スライドの枚数に制限はございません。
- ◆ビデオ (SVHS) もご使用いただけます。

共催 頭頸部放射線研究会東京部会
胸部放射線研究会東京部会
田辺製薬株式会社, 栄研化学株式会社

●お問い合わせは
TEL.(0463)96-3711

フォーラム246
〒259-11 神奈川県伊勢原市石田350番地